

STUDI KASUS: *CHRONIC KIDNEY DISEASE* PADA KUCING *DOMESTIK (Felis catus)*

Ifara Umayah¹, Aldila Noviatr², Dodik Prasetyo², Nofan Rickyawan³, Dwi Kristanto^{2*}

¹Program Profesi Dokter Hewan, Fakultas Kedokteran Hewan, Universitas Brawijaya

²Laboratorium Ilmu Penyakit Dalam, Fakultas Kedokteran Hewan, Universitas Brawijaya

³Laboratorium Bedah dan Radiologi, Fakultas Kedokteran Hewan, Universitas Brawijaya

Email: dkristanto@ub.ac.id

Received : 13 Desember 2023

Accepted : 23 Mei 2024

Published : 28 Mei 2024

Abstract

Chronic kidney disease (CKD) is a decrease or loss of the kidney's ability to excrete unused products, concentrate urine and convert electrolytes. A female Domestic short hair cat with clinical findings of Polyuria/polydipsia, decreased muscle mass, anorexia, dehydration, hypersalivation. Defecation was found a solid, dry, black-brownish yellow consistency (Score 2) and urine was dark yellow. The physical examination revealed a drastic decrease in body temperature and tachycardia. Hematological examination showed leukocytosis and hypochromic macrocytic anaemia. The result of blood smear tests showed the presence of neutrophils and other lymphocytes in large numbers. Blood chemistry analysis showed an increase BUN and creatinine (Azotemia) and also increase SGOT. Urinalysis examination revealed proteinuria, ketonuria, urobilinogenuria and hypersthenuria. Fecal examination revealed positive helminthiasis in the form of Toxocara cati eggs which was confirmed by the finding of adult worms in the duodenum during necropsy. The therapy given to the case cat included 50 ml/kgBW Ringer's lactate, 0,5 ml/kgBW Amoxicillin-Clavulanate, 2 mg/kgBW Ranitidine, 0,2 mg/kgBW Ipakitin® and 0,5 ml/kgBW Imboost®. A week after therapy, the cat's condition deteriorated further, with an undetectable temperature, seizures, critical condition and not being able to survive, so a necropsy was carried out. Macroscopic results of the kidneys during the necropsy procedure showed that the korteks of kidneys were pale with no change in size. The histopathology finding in the kidneys are necrosis and fibrosis tubulointerstitial. Microscopy finding in duodenum is inflammation and adult worm Toxocara cati in the lumen duodenum. The conclusion is this cat with diagnose Chronic kidney disease with histopathological finding is glomerulonephritis and duodenitis.

Keywords: Cat, Domestic short hair, Kidney, Polydipsia, Polyuria

PENDAHULUAN

Chronic kidney disease (CKD) merupakan penyakit yang secara umum terjadi pada kucing. Penyakit gagal ginjal kronis adalah gangguan fungsi ginjal yang progresif dan *irreversible* di mana terjadinya penurunan atau hilangnya kemampuan ginjal dalam mengeliminasi produk-produk tidak terpakai hasil metabolisme, mengkonsentrasikan urin dan konservasi elektrolit (Dokuzeylul and Kayar, 2016).

Kejadian penyakit ginjal kronis biasanya sudah berlangsung dalam jangka waktu lebih dari tiga bulan. Ketika ginjal mengalami kerusakan sehingga gagal melakukan filtrasi dan reabsorpsi produk hasil metabolisme seperti protein, maka produk tersebut akan bersifat toksik dan terakumulasi dalam aliran

darah serta dikeluarkan bersama urin. Akumulasi tersebut akan termanifestasi pada gejala klinis yang muncul seperti proteinuria, uremia dan azotemia setelah 75% ginjal mengalami kerusakan (Pradnyani dkk., 2021).

Prevalensi CKD a kucing bervariasi antara 1-3%, meningkat pada usia 10 tahun menjadi 7,5% dan mencapai antara 15-30% pada usia >15 tahun (Handayani dkk., 2021). Kucing biasanya tidak menunjukkan gejala klinis CKD hingga telah mencapai stadium lanjut. Gejala klinis berupa poliuria/polidipsia (PU/PD), penurunan berat badan dan anoreksia parsial serta kelesuan yang berkembang pada stadium 2 dan 3. Poliuria dan polidipsia merupakan tanda awal CKD yang sering terabaikan oleh pemilik. Tanda klinis yang lebih sering dan parah pada kucing dengan CKD stadium 4 yaitu muntah dan letargi (Prudenta dkk., 2021).

Temuan histopatologi pada kucing kasus gagal ginjal kronis menurut Sparkes (2016) dicirikan oleh infiltrasi sel radang, nekrosis tubular dan fibrosis pada ginjal. Gejala klinis tersebut dipengaruhi oleh tingkat keparahan penyakit, di mana gagal ginjal kronis terdiri dari 4 *stages* yaitu: *Non azotemia*; *Mild azotemia*; *Moderate azotemia*; *Severe azotemia* yang berdasarkan kadar kreatinin dalam darah (IRIS, 2023).

Diagnosa gagal ginjal kronis pada kucing secara dini dapat dilakukan menggunakan berbagai uji diagnostik untuk parameter ginjal seperti konsentrasi kreatinin darah dan SDMA (*Symmetric dimethylarginine*), proteinuria, dan tekanan darah serta diagnostik *imaging* (IRIS, 2023). Hal ini dikarenakan, gagal ginjal kronis

pada tahap awal sulit dideteksi berdasarkan pemeriksaan klinis dikarenakan gejala klinis muncul pada tahap yang parah. Oleh karena itu, tujuan penulisan *case study* ini adalah untuk mengetahui tata laksana diagnosa dan penanganan yang dilakukan pada kucing yang mengalami gagal ginjal kronis.

MATERI DAN METODE

Signalement

Kucing *Domestic short hair* dengan jenis kelamin betina, berusia >7 tahun dengan berat badan 2 kg, warna rambut putih abu.



Gambar 1. Kucing kasus (*Felis catus*).

Anamnesa

Kucing kasus adalah kucing *rescue* yang ditemukan di jalanan pasar di kota Malang dengan kondisi berdiam diri dipojokan dan hipersalivasi, anoreksia, kekurusan, *lethargy* dan seruluh badan kotor serta berbau menyengat. Tidak diketahui tentang riwayat vaksinasi dan obat cacing.

Pemeriksaan Fisik

Hasil pemeriksaan fisik secara inspeksi kondisi kucing tampak mata sayu, pada rongga mulut terlihat hipersalivasi, berbau menyengat, stomatitis, gingivitis, dentes incisivus dorsal dan ventral sudah tidak ada dan adanya *discharge* pada nasal (**Gambar 2.a**) serta adanya respon nyeri ketika rongga mulut dibuka.

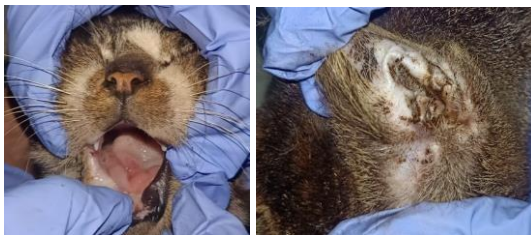Berdasarkan tingkah laku kucing, teramati mengalami polidipsia dan aktif ingin tahu keadaan sekitar. Inspeksi area telinga pada kedua bagian tampak kotor (**Gambar 2.b**). Inspeksi dan palpasi bagian tubuh kucing tampak beberapa area mengalami alopesia yaitu pada ekstremitas, panggul dan skapula. Rambut kucing mengalami kerontokan yang parah serta terlihat berdiri dan kemerahan pada beberapa spot tubuh. Kucing mengalami kekurusan dengan BCS 1/5 yang ditandai

dengan vertebrae dan semua tulang teraba jelas hingga bagian trakea (**Gambar 3**). Ketika dilakukan palpasi, teraba adanya pembengkakan pada limfoglandula submandibularis dexter. Berikut hasil pemeriksaan fisik pada kucing dapat dilihat pada **Tabel 1**.

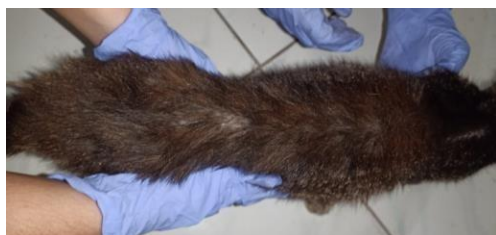Tabel 1. Hasil Pemeriksaan Fisik Pasien.

Pemeriksaan	Hasil	Keterangan
Suhu	38,5°C	Normal
HR	224 bpm	Takikardi
RR	20 bpm	Normal
Turgor kulit	>2 detik	Dehidrasi
CRT	>2 detik	Abnormal
Membran Mukosa	Pink pucat	Dehidrasi
Defekasi	Keras, Kehitaman	Score 2
Urinasi	Kuning pekat	Abnormal


Keterangan: HR (*Heart rate*), RR (*Respiration rate*), CRT (*Capillary refill time*).



Gambar 2. Hasil pemeriksaan fisik kucing. (a). Stomatitis, gingivitis. (b). Telinga tampak kotor.



Gambar 3. Kondisi tubuh kucing mengalami kekurusan, alopesia dan rambut berdiri.



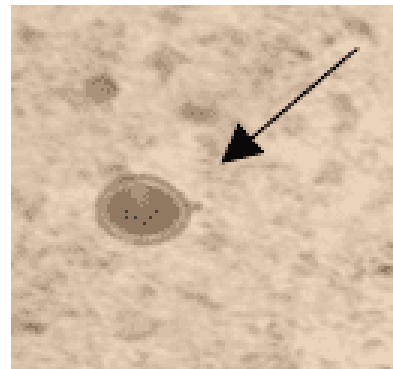
Gambar 4. Pengamatan defekasi dan urinasi. (a). Feses dengan konsistensi padat berwarna kecoklatan dan kehitaman. (b). Urin berwarna kuning pekat dan volume banyak.

Pemeriksaan Penunjang

Pemeriksaan penunjang yang dilakukan yaitu pemeriksaan hematologi dan kimia darah, uji urinalisis, pemeriksaan ulas darah dan pemeriksaan natif feses. Setelah hewan mati, dilakukan nekropsi dan pemeriksaan secara makroskopis dan mikroskopis pada organ yang mengalami kelainan.

HASIL

Hasil pemeriksaan natif feses ditemukan adanya telur *Toxocara cati* dengan morfologi berbentuk bulat, dinding tebal dan transparan, adanya *single cell embryo*, berwarna coklat kekuningan (**Gambar 5**). Perkiraan derajat infeksi ringan.



Gambar 5. Telur *Toxocara cati*.

Tabel 2. Hasil pemeriksaan makroskopis urin.

Parameter	Hasil
Warna	Kuning Kecoklatan
Bau	Amonia menyengat
Kejernihan	Kurang jernih (Pekat)
Volume	13 ml

Berdasarkan hasil pemeriksaan makroskopis urin kucing (**Tabel 2**), ditemukan abnormalitas pada warna urin yaitu kuning kecoklatan (pekat).

Tabel 3. Hasil pemeriksaan urinalisis.

Parameter	Hasil	Standart
Urobilinogen	2 (33)	0,1-1,8 mg/dL
Glukosa	Negatif	Negatif
Keton	++ 40 (3.9)	Negatif
BJ	1.050	1.020-1.040

Blood	Negatif	Negatif
pH	6	6-7.5
Protein	+++ (300)	0-30 mg/dL
Nitrit	Negatif	Negatif
Leukosit	Negatif	Negatif

Keterangan: BJ (Berat jenis).

Berdasarkan hasil pemeriksaan urinalisis (**Tabel 3**), ditemukan hasil bahwa kucing mengalami urobilinogenuria, ketonuria, hiperstenuria dan proteinuria dengan dugaan adanya gangguan pada sistem urinaria dan diperlukan uji lanjutan untuk mengetahui fungsi organ pada sistem urinaria.

Berdasarkan hasil pemeriksaan hematologi (**Tabel 4**) dapat diinterpretasikan bahwa kucing mengalami leukositosis dan anemia makrositik hipokromik. Kondisi kucing mengalami infeksi kronis dengan tingkat infeksi yang parah pada kenaikan leukosit hampir 3x lipat normalnya serta indikasi perdarahan internal/eksternal.

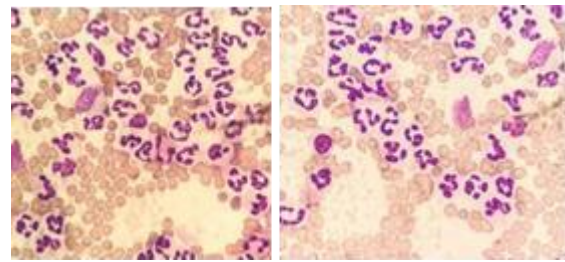
Tabel 4. Hasil Pemeriksaan Hematologi.

<u>Pemeriksaan</u>	<u>Hasil</u>	<u>Satuan</u>	<u>Standar</u>
WBC	50.22	10 ³ /uL	5.5-19.5
Limfosit	23.45	10 ³ /uL	0.8-7
Monosit	5.07	10 ³ /uL	0-1.9
Granulosit	21.7	10 ³ /uL	2.1-15
Limfosit	46.70	%	12-45
Monosit	10.10	%	2-9
Granulosit	43.20	%	35-85
RBC	2.33	10 ⁶ /uL	4.6-10
Hemoglobin	3.3	g/dL	9.3-15.3
MCHC	24.9	g/dL	30-38
MCH	14.2	pg	13-21
MCV	57.1	fL	39-52
RDW-CV	13.80	%	14-18
RDW-SD	37.3	fL	35-56
HCT	13.30	%	28-49
Trombosit	223	10 ³ /uL	100-514
MPV	7.4	fL	5-11.8
PDW	18.1	fL	10-18
PCT	0.16	%	0.1-0.5
P-LCR	15.3	%	13-43

Keterangan: WBC (*White blood cell*), RBC (*Red blood cell*), MCHC (*Mean corpuscular hemoglobin concentration*), MCV (*Mean corpuscular volume*), HCT (*Hematocrit*).

Pemeriksaan ini diperkuat dengan uji ulas darah pada kucing yang dilakukan dengan pewarnaan *diff-quick* dan didapatkan hasil

temuan leukosit dalam jumlah banyak (**Gambar 6**).



Gambar 6. Hasil ulas darah. Temuan leukosit yang terdiri dari neutrofil dalam jumlah yang banyak dan eritrosit yang berwarna pucat.

Tabel 5. Hasil kimia darah.

<u>Pemeriksaan</u>	<u>Hasil</u>	<u>Satuan</u>	<u>Standar</u>
SGOT	60.1	u/L	5-55
BUN	56.6	mg/dL	15-34
Creatinin	4.1	mg/dL	0.8-2.3
SGPT	47	u/L	28-76

Keterangan: SGOT (*Serum glutamic oxaloacetic transaminase*), BUN (*Blood urea nitrogen*).

Berdasarkan hasil pemeriksaan kimia darah (**Tabel 5**) adanya kenaikan nilai SGOT, BUN dan kreatinin. Peningkatan SGOT tidak terlalu jauh dari batas normal, sedangkan pada nilai BUN dan kreatinin cukup tinggi hingga 2x lipat normalnya. Peningkatan nilai BUN dan kreatinin (*Azotemia*) mengindikasikan gangguan pada ginjal, dan peningkatan SGOT dapat dikarenakan gangguan pada muskuloskeletal dan hepar.

Diagnosa

Berdasarkan hasil anamnesa, pemeriksaan fisik dan pemeriksaan penunjang maka disimpulkan bahwa kucing didiagnosis mengalami *Chronic kidney disease (CKD)* yaitu pada stadium 3 (*Moderate renal azotemia*) dengan hasil kreatinin 4,1 mg/dL disertai dengan helmintiasis dan periodontitis serta prognosis pada kasus ini dubius-infausta.

Penanganan

Tindakan penanganan dan terapi yang diberikan pada kucing selama 5 hari berupa terapi cairan berupa Ringer laktat 130 ml/hari secara subkutan sebanyak 2x sehari, pemberian antibiotik Clavamox® sebanyak 1 ml secara oral 2x sehari setelah makan, pemberian antiemetik dikarenakan adanya gejala muntah pada hari pertama terapi diet pakan, diberikan Ranitidin (2 mg/kgBB) injeksi intramuskular sekali pemberian. Suplemen Epakitin® sebagai *Phosphate binder* (0,2 mg/kgBB) secara oral sebanyak 2x

sehari yang dicampurkan dengan pakan dan pemberian immunomodulator berupa Imboost® sebanyak 1 ml/hari secara oral setelah makan. Diet pakan diberikan berupa pakan Royal Canine Renal® *dry food* dengan takaran 39 g/hari yang dicampurkan dengan *wet food* sebanyak dua sendok/satu kali pemberian.

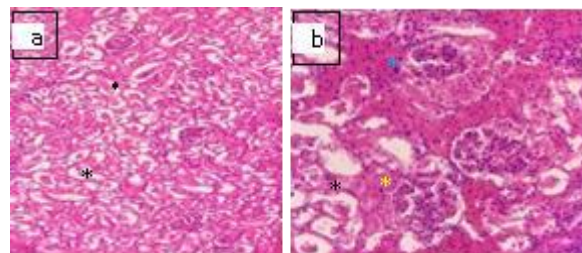
Kondisi kucing pasca tiga hari pengobatan memberikan progres berupa defekasi normal tidak diare berwarna kuning kecoklatan dan urinasi berwarna kuning. Gingivitis sudah tidak ada. Perhitungan frekuensi denyut jantung sudah mendekati normal (132 x/menit), namun suhu per rektal tidak stabil dan berada dibawah suhu normal dan semakin turun pada tiap harinya. (37,7°C menurun hingga 35,3°C). Hari kelima terapi, kondisi kucing mengalami penurunan drastis pada malam harinya dengan temuan kucing *lethargy*, tubuh sangat dingin dengan suhu yang tidak terdeteksi, frekuensi denyut jantung menurun drastis (60 x/menit) namun frekuensi respirasi masih dalam rentang normal (24 x/menit). Kondisi ini termasuk dalam *emergency* dan pertolongan pertama yang diberikan adalah pemberian cahaya *infra red* selama ± 30 menit agar mencapai suhu tubuh yang normal, namun tidak memberikan perkembangan. Kucing sempat mengalami kejang pertama kali dengan periode singkat. Terapi cairan intravena diberikan berupa Ringer laktat, dan diberikan penghangat disekitar tubuh. Berselang 3 jam setelah itu, kucing mulai kejang kembali dan berlangsung terus menerus hingga 2 jam setelah itu kucing tidak bisa bertahan hidup.

Nekropsi dilakukan untuk mengetahui penyebab kematian dan melihat adanya kerusakan pada organ bagian dalam kucing. Temuan kelainan pada organ ginjal kucing secara makroskopis berupa diskolorasi pada bagian medulla ginjal yang berwarna kuning pucat, tidak ada perubahan ukuran pada ginjal (**Gambar 6**). Lesi pada organ ini selanjutnya dibuatkan preparat histopatologi secara histoteknik menggunakan pewarnaan Hematoksin-eosin dan dilakukan pengamatan dibawah mikroskop. Hasil temuan histopatologi berupa adanya nekrosis pada tubulus ginjal yang disertai jejas sel pada lumen tubulus, terdapat fibrosis, proliferasi sel epitel pada ruang kapsula bowman yang disertai dengan infiltrasi sel radang (**Gambar 7**).

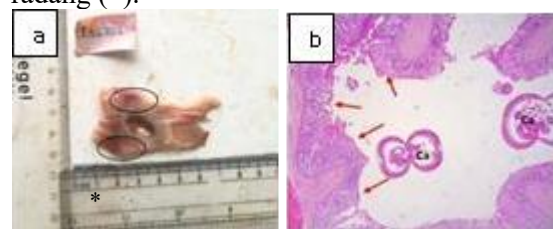


Gambar 6. Lesi makroskopis ginjal kucing. Tampak area diskolorasi pada bagian medula ginjal yang berwarna kuning pucat.

Temuan pada hasil nekropsis lainnya berupa adanya diskolorasi kemerahan pada duodenum dan ditemukan adanya cacing nematoda dewasa pada lumen duodenum. Secara histopatologi, pada duodenum tampak adanya erosi vili, edema submukosa dan infiltrasi sel radang pada lapisan mukosa dan submukosa (**Gambar 8**). Temuan kelainan ini berkaitan dengan hasil pemeriksaan feses sebelumnya di mana ditemukannya telur cacing *Toxocara cati* dan diagnosis pada kucing disertai *Helminthiasis*.



Gambar 7. Lesi histopatologi ginjal. (a). Nekrosis tubulus ginjal disertai jejas sel pada lumen tubulus (*). (b). adanya fibrosis (*), proliferasi sel epitel pada ruang kapsula bowman (*) disertai dengan infiltrasi sel radang (*).



Gambar 8. Lesi pada duodenum. (a). lesi makroskopis dikolorasi kemerahan. (b). Lesi mikroskopis erosi vili (panah merah) dan temuan cacing pada lumen duodenum (Ca).

PEMBAHASAN

Gejala klinis pada hewan yang mengalami *Chronic kidney disease* berdasarkan hasil pemeriksaan fisik dan temuan klinis berupa takikardi, dehidrasi, polidipsia, poliuria,

hipersalivasi dan anoreksia. Gejala takikardi dapat dikarenakan sebagai aktivitas abnormal jantung yaitu sinus takikardi yang dipicu adanya gejala dehidrasi. Selain itu, sinus takikardi ini juga dapat terjadi karena stres, adanya rasa sakit dan hipoksia. Gejala dehidrasi yang terjadi pada kucing kasus berkaitan dengan poliuria yang mengindikasikan adanya gangguan pada ginjal (Langston *and* Gordon, 2021). Dehidrasi adalah kondisi penurunan cairan dalam seluruh kompartemen tubuh (ekstrasel dan intrasel) yang disebabkan karena adanya gangguan dalam tubuh seperti gangguan sistem endokrin dan urinaria. Pada kasus ini, dehidrasi terjadi karena gangguan urinaria di mana adanya kerusakan pada ginjal baik akut ataupun kronis, gangguan pada ureter dan uretra ataupun neoplasia yang dapat menghambat proses reabsorpsi dan sekresi air (Chon *and* Cote, 2020).

Tanda klinis kerusakan pada ginjal berupa polidipsia. Adanya stimulasi yang menyebabkan kejadian polidipsia ini dan diikuti oleh poliuria karena kehilangan fungsi dari nefron (Reynolds *and* Lefebvre, 2013). Polidipsia adalah peningkatan rasa haus pada hewan. Konsumsi air normal pada kucing adalah tidak lebih dari 45 mg/kg/hari. Polidipsia terjadi apabila pasien mengkonsumsi air berlebih dari normalnya. Sementara itu, produksi urin normal pada anjing dan kucing berkisar 20-45 ml/kg/hari, apabila jumlah produksi urin berlebih maka terjadi poliuria (Schaer, 2016). Poliuria/polidipsia dapat terjadi karena kondisi fisiologis seperti peningkatan aktivitas ataupun peningkatan suhu lingkungan. Peningkatan asupan pakan tinggi garam ataupun pakan rendah protein juga dapat menyebabkan poliuria/polidipsia. Gangguan elektrolit seperti hiperkalsemia, hipokalemia dan hipernatremia serta gangguan endokrin juga dapat menimbulkan temuan klinis tersebut (Thompson, 2014).

Gejala hipersalivasi terjadi adanya peningkatan produksi saliva yang disebabkan oleh temuan lesi pada area mulut berupa stomatitis dan gingivitis. Hal ini menyebabkan terjadinya inflamasi yang memicu respon limfadenopati pada lgl. Submandibularis ketika adanya suatu infeksi (Dokuzeylul, 2016). Lesi pada mulut ini juga mengakibatkan kucing kasus kesusahan untuk makan sehingga mengalami anoreksia.

Menurut Praing dkk., (2021) adanya gangguan mastikasi dan disfagia pada kucing ini menyebabkan kucing kekurangan nutrisi sehingga tampak badan yang kurus dan rambut kusam. Hal ini juga menyebabkan berkurangnya massa otot yang ditandai dengan tubuh sangat kurus seperti pada hasil pemeriksaan, dan hal ini juga dapat dikarenakan adanya gangguan pada fungsi ginjal. Pernyataan ini sesuai menurut Handayani dkk. (2021) yang menyatakan pemeriksaan fisik pada hewan CKD menunjukkan berkurangnya massa otot akibat status nutrisi. Penurunan massa otot ini dapat terjadi karena peningkatan penggunaan kalori, kehilangan kalori atau penurunan penyerapan kalori. Penurunan berat badan juga umumnya ditemukan pada 65% pasien geriatrik (Ettinger *et al.*, 2017). Pada kucing kasus ini terjadinya kehilangan kalori karena ketidakmampuan ginjal memfiltrasi protein, sehingga terjadi kondisi proteinuria. Berdasarkan Hartmann *et al.* (2019) yang menyatakan kondisi lainnya yang menyebabkan *weight loss* berupa diabetes melitus, anoreksia, kualitas pakan rendah dan malasimilasi.

Hasil hematologi kucing kasus terjadinya leukositosis yang sangat tinggi dikarenakan adanya infeksi yang berlangsung secara kronis dalam tubuh. Konfirmasi hasil dengan ulas darah, di mana didapat hasil banyaknya kandungan neutrofil beserta sel darah putih lainnya yang membenarkan hasil bahwa terjadinya infeksi dengan ditemukannya leukosit dengan jumlah yang banyak. Sementara itu, adanya anemia makrositik hipokromik yang merupakan anemia regeneratif pada kucing dapat dikaitkan dengan perdarahan internal dan eksternal, sirosis, gangguan hipertiroid, defisiensi zat besi. Menurut Bourne (2020) Anemia bersifat regeneratif yang disebabkan hemoragi maupun hemolisis, dan hal tersebut berkaitan dengan siklus sel darah merah dan tidak ada kelainan pada hematopoiesis. Penurunan hematokrit (HCT) menunjukkan presentase jumlah sel darah merah yang beredar pada sirkulasi dan didukung dengan penurunan jumlah sel darah merah total. Penurunan hemoglobin selaras dengan penurunan jumlah total sel darah merah sehingga kondisi anemia terlihat pada gejala klinis yang muncul yaitu pada mukosa tubuh terlihat pucat. Awalnya, kondisi anemia akan tampak ringan pada pasien ginjal, namun seiring dengan penurunan fungsi ginjal dan

penurunan hematokrit, anemia akan tampak cukup parah (Winzelberg *and* Hohenhaus, 2019).

Adanya kondisi azotemia maka mengindikasikan anemia terjadi karena penyebab *extramedullary* dari penyakit ginjal (gagal ginjal kronis). Peningkatan kadar BUN dan kreatinin dalam darah dapat terjadi karena kondisi pre-renal, renal dan post-renal (Yanuartono dkk., 2017). Berdasarkan dari gejala klinis dan patologi klinis, maka azotemia ini terjadi karena kondisi renal. Pada kasus ini, gejala klinis berupa penurunan massa otot, dehidrasi, PU/PD, peningkatan BUN dan Kreatinin disertai SGOT, anemia makrositik hipokromik, leukositosis, monositosis dan limfositosis mengindikasikan kucing mengalami *Chronic kidney disease* (CKD) dengan peningkatan kadar kreatinin 4,1 mg/gL dan hal ini termasuk dalam stage 3 *Moderate renal azotemia* dengan banyaknya gejala klinis renal dan extrarenal serta rentang kreatinin 2,9-5 mg/dL (Grauer, 2015).

Urinalisis memperkuat diagnosa yang menunjukkan bahwa kucing kasus berada pada kondisi proteinuria. UPC adalah parameter untuk mengukur protein urin yang tidak dipengaruhi oleh konsentrasi urin. Sebagian besar, protein serum tidak dapat melewati penghalang filtrasi glomerulus karena ukurannya besar. Hanya protein yang berukuran kecil yang dapat melewati glomerulus dan direabsorpsi oleh tubulus renal. Oleh sebab itu, sumber dari proteinuria mencakup peningkatan pengiriman protein kecil ke glomerulus, penyakit glomerulus, gangguan tubular atau sumber protein dari post-glomerular (seperti hemoragi atau inflamasi dari saluran urinaria) (Chon *and* Cote, 2020).

Hasil urinalisis juga menunjukkan adanya ketonuria, urobilinogenuria dan hiperstenuria. Ketonuria pada kasus ini berkaitan dengan kondisi anoreksia di mana kucing kekurangan asupan nutrisi sehingga proses metabolisme melibatkan protein dan lemak sehingga terbentuk badan keton yang ditemukan dalam urin hasil ekskresi dari metabolisme tubuh (DiBartola *and* Westropp, 2014). Urobilinogen merupakan produk sampingan yang terbentuk dari hasil reduksi bilirubin. Kadar urobilinogen yang tinggi dalam urin menandakan terdapat kondisi hepatitis, sirosis hepar, nekrosis hepar, kelainan hepatobiliary dan anemia hemolitik. Kadar normal

urobilinogen pada kucing adalah 0,1-0,8 mg/dL (Yadav *et al.*, 2020). Hiperstenuria merupakan kondisi berat jenis urin lebih tinggi dari standar normal. Hiperstenuria dapat disebabkan oleh kondisi dehidrasi, diare, emesis, infeksi saluran urinary, pengurangan aliran darah ke ginjal (penurunan perfusi ginjal) dan kelebihan hormon antidiuretik (Villiers *and* Ristic, 2016). Namun, kemungkinan besar pada kasus kucing ini telah terjadi kerusakan pada 75% organ ginjal sehingga hal ini mengganggu hampir semua fungsi organ tersebut dan semakin kuat dugaan yang mengarah pada CKD. Menurut (Reppas *and* Foster, 2016) hiperstenuria menunjukkan bahwa ginjal mampu mengkonsentrasikan filtrat glomerulus sampai batas tertentu. Kucing harus mampu berkonsentrasi setidaknya hingga 1.040 saat mengalami dehidrasi atau azotemia.

Hasil temuan nekropsis dan histopatologi juga memperkuat diagnosa CKD yaitu perubahan warna pada ginjal yang menjadi pucat dan secara mikroskopis terjadi glomerulonefritis berupa infiltrasi sel radang di area glomerulus, hipertrofi sel epitel kapsula bowman hingga tampak menyempit dan ciri khas lesi CKD berupa fibrosis tubulointerstitial (Zachary, 2017). Temuan cacing pada duodenum memperkuat diagnosa helmintiasis di mana hal ini yang juga menyebabkan terganggunya penyerapan nutrisi pada duodenum kucing (Klockiewicz, 2019).

Pemberian terapi cairan berupa Ringer laktat diberikan untuk pasien CKD cenderung mengalami dehidrasi terutama pada stadium 3 dan 4. Kucing dengan CKD akan mengalami gangguan keseimbangan cairan akibat gejala poliuria/polidipsia. Terapi cairan diberikan untuk mengembalikan volume cairan tubuh supaya kembali normal (Sparkes, 2016). Rute terapi cairan intravena dapat digunakan pada kondisi awal pengobatan karena dengan cepat dapat menggantikan kehilangan cairan sedangkan rute subkutan dapat diberikan untuk menjaga agar tetap terhidrasi. Menurut Davis *et al.* (2013) Cairan pengganti sebaiknya menggunakan larutan elektrolit seimbang seperti ringer laktat 75-100 ml/ekor kucing setiap hari, namun pemberian NaCl tidak disarankan karena akan meningkatkan konsentrasi NaCl sehingga menimbulkan edema dan hipertensi. Pada pasien CKD lebih tepat menggunakan cairan rendah natrium.

Menurut Langston & Gordon (2021) terapi cairan pada kasus CKD lebih baik menggunakan Asering yang tidak memberatkan kerja ginjal dikarenakan dapat dimetabolisme di otot.

Amoxicillin-clavulanate adalah kombinasi antibiotik golongan *aminopenicillin* dengan betalaktam yang memiliki spektrum yang lebih luas dibandingkan amoxicillin saja. Menurut Bourne (2020) antibiotik lini pertama yang dapat digunakan dalam kasus CKD kucing adalah Amoxicillin dengan dosis 11-15 mg/kg. selain itu, antibiotik golongan fluroquinolon seperti enrofloxacin dan marbofloxacin dapat digunakan apabila keadaan CKD diikuti dengan infeksi kronis (De Santis *et al.*, 2022). Pemberian antibiotik golongan Sefalosporin menurut Jiang *et al.* (2016) tidak disarankan pada pasien CKD, hal ini dikarenakan golongan tersebut bersifat toksik terhadap renal sehingga dapat menyebabkan kerusakan renal.

Pemberian antiemetik berupa ranitidine untuk anti muntah dikarenakan obat ini merupakan antagonis reseptor histamin yang menghambat sekresi asam lambung yang diinduksi histamin. Obat ini lebih poten dibandingkan simetidin namun memiliki bioavailabilitas yang lebih rendah dan dimetabolisme di hati (De Santis *et al.*, 2022). Pilihan terapi antiemetik lainnya pada kasus CKD pada kucing dapat diberikan berupa Maropitant, menurut Hartman *et al.* (2019) obat ini menghambat muntah yang distimulasi dari sistem pusat muntah ataupun perifer dengan dosis untuk pasien gangguan ginjal adalah 4 mg/ekor kucing/hari.

Pemberian suplemen berupa Epakitine® yang mengandung chitosan sebagai absorben (8% ekstrak kepiting dan kulit udang), 10% kalsium karbonat dan 82% laktosa, cukup efektif untuk kucing dalam mengontrol hiperfosfatemia. Adanya indikasi penurunan fungsi ginjal atau penurunan GFR dapat menyebabkan peningkatan fosfor (Pradnyani dkk., 2021). Pemberian suplemen ini sebagai pencegahan adanya peningkatan fosfat dalam darah. Menurut Okle *et al.* (2022) pada kasus CKD kucing dapat diberikan suplemen *hepatic* dan *renal protectant* berupa Ornipural® yang dapat melawan kelebihan lemak dan steatosis hati. Hal ini juga dibantu dengan pemberian Immunomodulator untuk meningkatkan sistem imun tubuh untuk melawan infeksi penyakit dan meningkatkan nafsu makan.

Manajemen diet makanan komersial khusus penyakit ginjal, umumnya memiliki palatabilitas yang rendah karena kandungan protein, P (fosfor) dan Na (natrium) akan lebih rendah dibanding makanan normal. Tinggi serat terlarut, kapasitas asam basa, vitamin B kompleks, antioksidan dan asam lemak omega-3 menjadi komposisi yang dibutuhkan pada penyakit ini. Protein terbatas pada makanan khusus ini berkisar antara 6 – 7 gram protein per 100 kkal sehingga mampu menurunkan kadar BUN (Yanuartono, 2017).

KESIMPULAN

Diagnosis CKD pada kucing dilakukan dengan evaluasi sinyalemen, temuan klinis seperti PU/PD, dehidrasi, penurunan berat badan. Diagnosis patologi klinis ditemukan kucing mengalami anemia makrositik hipokromik, leukositosis, peningkatan kadar BUN dan kreatinin, SGOT dalam darah serta mengalami proteinuria. Terapi pada pasien CKD kucing ditentukan berdasarkan temuan klinis yang didapat dari pemeriksaan fisik dan pemeriksaan penunjang berupa pemberian terapi cairan menggunakan infus Ringer Laktat, antibiotik (*Amoxycillin clavulanate*), antiemetik (Ranitidin), suplemen (Epakitin®) dan *immunomodulatory* (Imboost®) serta diet pakan *phosphor restricted* (Royal Canin-renal®). Temuan nekropsis secara makroskopis berupa perubahan warna pada ginjal menjadi lebih pucat dan temuan cacing dewasa pada lumen duodenum. Secara mikroskopis ditemukan lesi berupa glomerulonefritis dan duodenitis.

REFERENSI

- Bourne, V. 2020. Chronic Kidney Disease in Cats-part 2. *Veterinary Ireland Journal*, 10(10), 1-5.
- Chon, L. A., & Cote, E. 2020. *Clinical Veterinary Advisor for Dogs and Cats (Fourth Edition)*. Elsevier.
- Davis, H., Jensen, T., Johnson, A., Knowles, P., Meyer, R. Rucinsky, R., and Shafford, H. 2013. *Fluid Therapy Guidelines for Dogs and Cats*. UK: AAHA/AAFP.
- De Santis, F., Boari, A., Dondi, F., & Crisi, P. E. 2022. Drug-Dosing Adjustment in Dogs and Cats with Chronic Kidney Disease. *Animals*, 12(3), 262.
- DiBartola, S. P., & Westropp, J. L. 2014. *Clinical Manifestations of Urinary*

- Disorders. In Small Animal Internal Medicine (Fifth Edition)*. Elsevier.
- Dokuzeylul B, Kayar MEA. 2016. Prevalence of systemic disorders in cats with oral lesions, *Veterinari Medicina*. 61(4):219-223.
- El Okle, O. S., Tohamy, H. G., Althobaiti, S. A., Soliman, M. M., Ghamry, H. I., Farrag, F., & Shukry, M. (2022). Ornipural® mitigates malathion-induced hepato-renal damage in rats via amelioration of oxidative stress biomarkers, restoration of antioxidant activity, and attenuation of inflammatory response. *Antioxidants*.11(757):1-20.
- Ettinger, S. J., Feldman, E. C., & Cote, E. 2017. *Textbook of Veterinary Internal Medicine (Eight Edition)*. Elsevier.
- Grauer, G.F. 2015. Feline Chronic Kidney Disease. *Today's Veterinary Practice. Feline Friendly Article*.
- Handayani, A.P. Handayani, V.E. Widyaputri, T. 2021. *Chronic Kidney Disease pada Kucing Domestic Short Hair*. *ARSHI Vet Lett*. 5(2): 23-24.
- Hartmann, K., Berg, G., & Berg, S. 2019. *Rule Outs in Small Animal Medicine: Problem-oriented assessment of problems in physical examination and clinical pathology (Second Edition)*. Schlütersche Verlagsgesellschaft.
- Hartmann, K., Berg, G., & Berg, S. 2019. *Rule Outs in Small Animal Medicine: Problem-oriented assessment of problems in physical examination and clinical pathology (Second Edition)*. Schlütersche Verlagsgesellschaft.
- Jiang, M., Yao, J., Zhang, L., Gao, T., Zhang, Y., Weng, X., and Feng, G. 2016. Comparison of the Influence on Renal Function Between Cefepime and Cefpirome. *Biomedical report*, 4, 40-44.
- Klockiewicz, M., Filipiak, M. S., Jakubowski, T., Dlugosz, W. 2019. Histopathological Lesions Caused by Experimental *Toxocara canis* and *Toxascaris leonina* Infections in Farm Mink. *Journal of Veterinary Research*, 63(2): 20-214.
- Langston, C., and Gordon, D. 2021. Effects of IV Fluids in Dogs and Cats With Kidney Failure. *Frontiers in Veterinary Science*, 8(1), 1-8.
- Pradnyani, G.A.P.I. Widiastuti, S.K. Erawan, I.G.M.K. 2021. Laporan Kasus: Menangani Penyakit Ginjal Kronis pada Anjing Peranakan Pomeranian. *Indonesia Medicus Veterinus*. 10(3): 517-531.
- Praing, U. Y. A., Soma, I. G., dan Erawan, I. G. M. 2021. Laporan Kasus: Gingivostomatitis dan Infeksi Ektoparasit *Otodectes cynotis* pada Kuping Kucing Lokal. *Indonesia Medicus Veterinus*. 10(3). 478-492.
- Prudenta, O. Mardasella, A. Sahmiranda, D. Ardianto, Y. Aeka, A. 2021. Gagal Ginjal Kronis pada Kucing Domestik Rambut Pendek. *MKH*: 29-39.
- Reynolds, B. S., and Lefebvre, H. P. 2013. Feline CKD Pathophysiology and Risk Factors. *Journal of Feline Medicine and Surgery*. 15(1). 3-14.
- Schaer, M. 2016. *Common Clinical Problems. Polydypsia and Polyuria. In Clinical Medicine of the Dog and Cat (Third Edition)*. CRC Press.
- Sparkes, A.H. 2016. ISFM Consensus Guidelines on The Diagnosis and Management of Feline Chronic Kidney Disease. *Journal of Feline Medicine and Surgery*. 18:219-239.
- Thompson, M. S. 2014. *Small Animal Medical Differential Diagnosis (Second Edition)*. Elsevier.
- Winzelberg Olson, S., & Hohenhaus, A. E. 2019. Feline non-regenerative anemia: Diagnostic and treatment recommendations. *Journal of Feline Medicine and Surgery*, 21(7), 615–631.
- Yadav, S. N., Ahmed, N., et al. 2023. Urinalysis in Dog and Cat: A Review. *Veterinary World*. 13(1). 1-10.
- Yanuartono, Nurrozzi A, Indarjulianto S. 2017. Penyakit ginjal kronis pada anjing dan kucing: manajemen terapi dan diet. *J. Sains Vet.*, 35(1): 16-34.
- Zachary, James. 2017. *Pathologic Basis of Veterinary Disease 6th Edition*. Missouri: Elsevier.