

HERNIA TRAUMATIK DINDING ABDOMEN PADA KUCING RAS MIX

Traumatic Hernia of the Abdominal Wall in Mixed Breed Cats

Muhammad Noor Rahman¹, Desty Apritya^{1*}, Annisa Catria Latif¹, Maria Ernestina Yuyun¹, Ivonia Maya Paula Nahak¹, Fajar Aulia Mahpuz¹, Muhammad Iqbal Hanapi¹, Murtado¹

¹Fakultas Kedokteran Hewan, Universitas Wijaya Kusuma Surabaya

Email: destyapriya@uwks.ac.id

Abstract

An abdominal wall hernia is a protrusion of the abdominal contents through an abnormal ring or hole in the abdominal cavity of the body. A mixed-breed female cat, 3 years old, weighing 2.5 kg, complaining of a lump in the left lateral abdominal area accompanied by a ring with a mass that can be pushed in. Based on the history, the protrusion is approximately 3 weeks and is thought to be caused by trauma. The results of a complete blood count showed normal results. Accompanied by the results of the x-ray examination, the patient was diagnosed with a traumatic hernia of the abdominal wall with a faustal prognosis. Case management involves repositioning the content into the abdominal cavity and suturing the hernia ring. Postoperative therapy was given injection cefotaxime antibiotics followed by amoxicillin (20 mg/kg BW; q 12h; for 5 days), anti-pain mefenamic acid (for 5 days), and Vitamin B, C (until patient healed).

Keywords: *traumatic hernia, cat*

PENDAHULUAN

Menurut Sudisma dkk (2006) *Hernia* merupakan penonjolan yang abnormal dari sebagian organ atau organ dari lokasi anatomi normalnya yang melalui sebuah lubang atau rongga tubuh yang abnormal. contohnya secara kongenital yaitu *hernia umbilikalis* sedangkan *hernia* secara perolehan disebabkan karena atrofi otot atau fascia, proses traumatik, dan proses peradangan pada muskulus di bagian perut.

Hernia abdominalis merupakan gejala serius dari cedera akibat trauma pada anjing dan kucing. Sebuah studi oleh Shaw (2003), 26 anjing dan 10 kucing dengan *hernia abdominalis* traumatis diperiksa dan dilakukan penanganan operasi. Selain *hernia abdominalis*, studi lain mengungkapkan kucing juga dapat mengalami *hernia*

inguinalis, *hernia umbilikalis*, *hernia diafragmatika*, dan *hernia hiatal*. Pemeriksaan penunjang seperti ultrasonografi dan x-ray diperlukan untuk meneguhkan diagnosa pada beberapa kasus *hernia*. Penyebab paling umum dari *hernia* abdomen traumatis adalah kecelakaan lalu lintas dan cedera gigitan hewan, serta paling sering melibatkan daerah prepubik dan paracostal (Tatli, 2015). *Hernia abdominalis* umumnya terjadi sekunder akibat trauma, seperti kecelakaan kendaraan atau luka gigitan. Namun, terkadang terjadi sebagai lesi bawaan. *Hernia abdominalis* kranial kongenital (contoh: kranial ke umbilikus) telah dilaporkan berhubungan dengan *hernia diafragma peritoneo perikardial* pada anjing dan kucing. Ketika dikaitkan dengan trauma tumpul, *hernia abdominalis* timbul sebagai akibat

pecahnya dinding dari dalam yang disebabkan oleh peningkatan tekanan intraabdominal sementara otot-otot perut berkontraksi.

Paling umum lokasi dari hernia abdominal traumatis yaitu daerah prepubik dan panggul. Hernia ligamen pubis sering terjadi karena adanya fraktur pubis. Hernia paracostal memungkinkan migrasi isi abdomen di sepanjang dinding toraks. Hewan yang menderita hernia abdominal traumatis hampir setengah memiliki cedera bersamaan yang serius, termasuk fraktur (pelvis) dan cedera jaringan lunak, dengan demikian pemeriksaan fisik menyeluruh dari semua hewan yang mengalami hernia abdominal harus dilakukan.

Hernia abdominalis terdiri dari hernia abdominal eksternal dan internal. Hernia abdominalis eksternal adalah abnormal pada dinding eksternal abdomen yang menyebabkan adanya penonjolan isi dari abdomen. Hernia abdominalis interna adalah hernia yang melalui cincin jaringan di batas perut atau dada (hernia diafragma dan hernia hiatal). Hernia abdominal eksternal dapat melewati dinding abdomen di mana saja selain umbilikus, cincin inguinal, kanal femoralis, atau skrotum. Hernia abdominalis didefinisikan sesuai dengan lokasinya (contoh: ventral, prepubik, subkostal, hipokondral, parakostal, atau lateral) (Fossum, 2019).

SEJARAH KASUS

Sinyalemen, Anamnesa, Dan Gejala Klinis

Seekor kucing betina berusia kurang lebih 1 tahun dengan berat 2,5 kg. 3 minggu yang lalu digigit anjing. Kemudian perut sebelah kiri atas terlihat besar dan sakit bila dipalpasi. 2 minggu setelahnya kucing mengalami partus dan melahirkan 3 ekor kitten dengan normal. Namun kebengkakan masih nampak, terkadang bengkak tetapi bila ditekan masuk lagi dan tidak menunjukkan kesakitan saat dipegang.

Uji Pendukung, Diagnose, Diagnose Pembeding, Dan Prognosa

Uji pendukung pada kasus ini adalah dilakukan pemeriksaan darah lengkap dan xray. Pemeriksaan darah lengkap dilakukan untuk mengetahui status kesehatan kucing sebelum dilakukan operasi. Pemeriksaan Xray dilakukan untuk melihat isi dari benjolan di sisi kiri abdomen. Diagnosa kasus ini adalah hernia traumatik pada dinding abdomen. Diagnosa pembedingnya antara lain tumor, abses. Prognosa kasus ini adalah fausta.

Anaestesi

Anastesi umum secara parenteral digunakan dalam tindakan operasi kasus ini. Pre anastesi menggunakan atropin (Atropin inj[®]) dengan dosis 0,04 mg/kgBB dan Acepromazin (Castran[®]) dosis 0,2mg/kgBB. Ketamin (Ketamil[®]) sebagai anastesi umum dengan dosis 20 mg/kg BB.

Persiapan Hewan dan Teknik Operasi

Hewan dipuasakan terlebih dahulu selama 8-12 jam sebelum operasi. Hewan dicukur dibagian sisi kiri abdomen lateral letak persembulan, selebar mungkin hingga benar-benar bersih. Scrubbing dan pengolesan antiseptik dilakukan untuk menjaga kesterilan lokasi insisi. Posisi hewan rebah lateral, dan dilakukan insisi di area benjolan pada sisi kiri atas abdomen. Selanjutnya dilakukan eksplorasi cincin hernia, reposisi organ abdomen ke dalam rongga nya. Preparasi tumpul dilakukan pada cincin hernia yang sudah berkapsul. Diameter cincin hernia ditemukan sekitar 5 cm. Beberapa lubang kecil juga ditemukan pada sekitar cincin hernia, kemungkinan lubang tersebut adalah gigitan dari gigi anjing. Selanjutnya cincin hernia dan lubang tersebut dilakukan kuret. Rongga abdomen dilakukan flushing untuk membersihkan abdomen. Kemudian diberi vicilin di dalam abdomen dengan perbandingan 1:2 dengan NaCl. Lalu, cincin hernia ditutup dengan pola jahitan terputus

sederhana. Subcutan dijahit dengan pola jahitan menerus sederhana menggunakan benang absorbable. Lalu kulit ditutup menggunakan benang silk dengan pola jahitan terputus sederhana. Setelah tertutup, dioleskan die da yo jing® sebelum dibalut dengan kassa dan ultrafix.

Terapi pasca operasi diinjeksikan antibiotik cefotaxime® dosis 20 mg/kg BB dan antinyeri meloxicam. Serta obat rawat jalan yang berisi antibiotik amoxicillin dosis 20mg/kg BB, asam mefenamat dosis 16 mg/kg BB, vitamin B dan C.

PEMBAHASAN

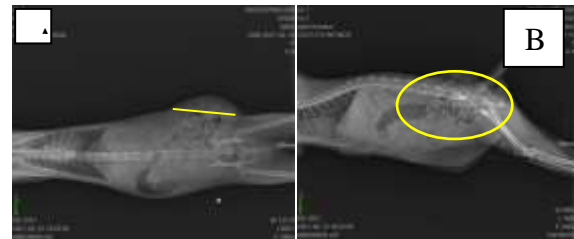Pemeriksaan Penunjang

Hasil pemeriksaan darah lengkap Kucing Mimi pada (Tabel 1), menunjukkan kondisi batas normal. Sehingga dapat dinyatakan bahwa pasien dapat dilakukan operasi.

Tabel 1. Hasil pemeriksaan darah pada kucing Mimi

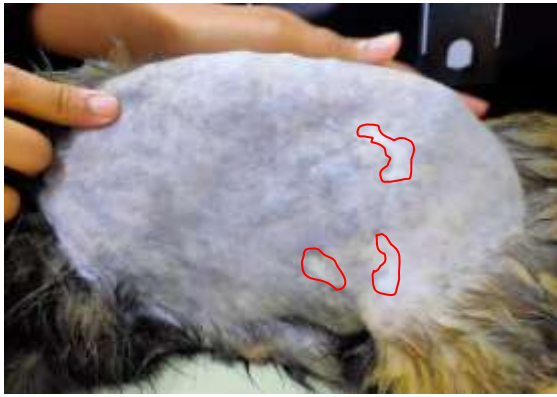Parameter	Hasil	Unit	Range Normal	Ket
Hematocrit	31,5	%	29 - 45	Normal
WBC	13,6	10 ³ /UI	5,5 – 19,5	Normal
Granulosit	63	%	36 - 75	Normal
Lymph/Mono	37	%	20 – 55	Normal
Hemoglobin	9.9	g/dl	9.5 - 15	Normal
PLT	514	10 ³ /mm ³	150 – 600	Normal
Grans	8,6	10 ³ /UI	9.2	Normal
MCHC	31.4	g/dl	30 - 36	Normal

Hasil pemeriksaan X-ray (gambar 1) dengan posisi ventrodorsal dan lateral, terlihat bagian persembulan organ yaitu usus halus, usus besar dan lemak. Hal ini dapat dikonfirmasi saat pelaksanaan operasi. Batas diameter cincin hernia pun dapat dilihat pada adanya garis kuning yang merupakan diameter yang cukup besar untuk kejadian hernia dinding abdomen.



Gambar 1. Hasil pemeriksaan X-Ray pada kucing mimi. A. Posisi ventrodorsal, garis kuning menunjukkan diameter cincin hernia. B Posisi lateral menunjukkan adanya sebagian usus besar, dan usus halus yang menonjol keluar dari batas dinding abdomen.

Pada pemeriksaan fisik, benjolan teraba lunak dan dapat dimasukkan kembali ke dalam lubang, namun beberapa menit organ akan kembali keluar setelah kucing beraktifitas. Hal ini menunjukkan bahwa tipe hernia yang dialami kucing Mimi adalah *hernia reversible*, dimana organ masih dapat digerakkan, lunak dan hewan tidak terasa sakit bila dipalpsi. (Fossum, 2019). Setelah dilakukan pencukuran pada lateral abdomen lokasi persembulan, nampak adanya bekas luka, hal ini menunjukkan bahwa hernia yang dialami oleh kucing Mimi diakibatkan traumatik gigitan anjing sehingga merobek sebagian dinding abdomen. Menurut *Tatli et al.*, (2015), penyebab umum terjadinya hernia dinding abdomen adalah akibat dari cedera gigitan hewan atau kecelakaan kendaraan. Hernia ini merupakan hernia tipe dapatan, dan bukan karena kongenital. Hal ini pula dapat didukung dari anamnesa pasien, dimana saat 3 minggu sebelum dilakukan operasi, pasien ada respon kesakitan saat dilakukan palpasi pada area tersebut. Namun, ketika 3 hari sebelum operasi dilakukan palpasi kembali, pasien tidak ada respon kesakitan lagi.



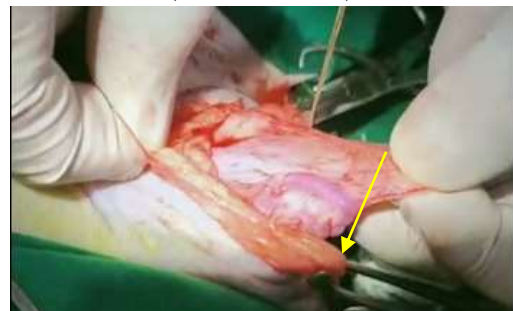
Gambar 4. Permukaan kulit area hernia terdapat bekas luka (garis merah).

Pada kasus ini, posisi hernia berada di lateral abdomen. Trauma itu cukup kuat untuk merobek otot di bagian abdomen. Organ pencernaan seperti usus halus melewati luka trauma tersebut dan terperangkap di antara otot dan bagian bawah kulit. Kasus seperti ini perlu ditangani karena dapat mengganggu suplai darah ke organ usus yang keluar dari rongga abdomen tersebut. Suplai darah yang kurang dapat menyebabkan kematian jaringan pada usus dan selanjutnya dapat menyebabkan kematian pada hewan (Rizk and Samy, 2016). Oleh karena itu penanganan yang paling tepat adalah dengan melakukan tindakan operasi.

Penanganan kasus hernia yaitu dengan tindakan operasi menggunakan anestesi umum (Sudisma, dkk., 2006). Hewan dipuaskan makan selama 12 jam dan puasa minum selama 4 jam. Fungsinya untuk mengurangi refleks muntah dan urinasi saat operasi. Menggunakan premedikasi injeksi yaitu atropine sulfat secara subkutan. Pemberian injeksi atropin sebelum anestesi untuk mengurangi sekresi air liur dan sekresi bronkus, meringankan peristaltik sistem pencernaan, menghentikan refleks muntah (Robaj, *et al.*, 2014). Atropin digunakan untuk mencegah bradikardia selama anestesi dan pembedahan, (Alvaides, *et al.*, 2008). Setelah 10 menit aplikasi injeksi atropine sulfat dan acepromazine, kemudian kucing diinjeksi dengan obat anestesi ketamine secara intramuskular. Kombinasi tersebut dapat meningkatkan relaksasi otot, untuk

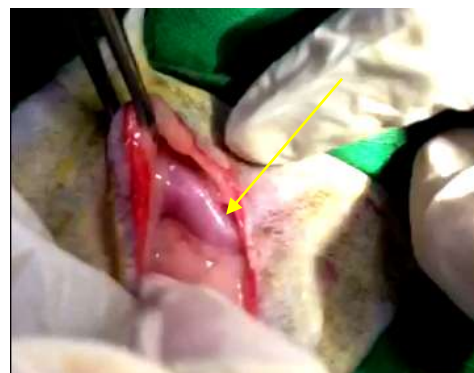
memberikan analgesia visceral yang baik dalam kasus operasi abdomen dan thorak, mencegah terjadi kejang dan untuk memperpanjang durasi efek anestesi (Yohannes, *et al.*, 2018).

Lokasi insisi dilakukan pada bagian persembulan hernia yaitu untuk mendekati posisi cincin abdomen. Kemudian dilakukan preparasi tumpul untuk menemukan cincin hernia. Akibat terlalu lamanya kejadian hernia pada pasien, sehingga terlihat area cincin hernia atau muskulus yang robek telah membentuk kapsul yang melapisi muskulus hingga terbentuknya pembuluh darah pada area tersebut (Palvetic, 2005).



Gambar 2. Area cincin hernia telah terbungkus oleh kapsul dan membentuk pembuluh darah (panah).

Setelah ditemukan kapsul hernia dan dibuka maka nampak organ yang menyembul keluar yaitu usus halus, usus besar dan sebagian besar lemak. Hal ini menjadi konfirmasi pada pemeriksaan penunjang X-ray (Gambar 1), bahwa apa yang dapat divisualisasikan dari hasil X-ray terdapat adanya organ-organ tersebut yang menyembul melalui cincin hernia.



Gambar 3. Organ yang menyembul adalah usus halus (panah), usus besar dan sebagian besar lemak.

Selanjutnya dilakukan penutupan cincin hernia dengan menjahit perlapis muskulus yang mengalami perobekan. Ditemukan cincin hernia sebesar kurang lebih 5 cm yang merobek *muskulus Lattisimus dorsi*, *Muskulus Obliquus Abdominis Eksternus*, *muskulus Abdominis internus* dan *Muskulus Transversarius abdominis*. Serta ditemukan pula lubang dinding abdomen berukuran kecil di bagian ventral dan dorsal dari cincin abdomen. Diperkirakan lubang tersebut adalah lokasi gigitan *caninum mandibula* dari anjing. Sehingga perlu dilakukan penjahitan dengan menggunakan pola jahitan terputus sederhana (Tobias, 2010)

Penutupan bagian peritoneum dan linea alba menggunakan benang vicryl, untuk subkutan menggunakan benang chromic catgut, dan kulit dengan benang silk. Perbaikan yang berhasil menggunakan bahan jahitan yang mudah diserap telah dilaporkan. Jahitan benang vicryl terdegradasi dengan hidrolisis. Jahitan menggunakan vicryl kekuatan tarik residunya secara konsisten lebih besar dari pada jahitan menggunakan asam poliglikolat (Kudur, *et al.*, 2009). Keuntungan dari teknik penjahitan yang digunakan antara lain, pola jahitan simple interrupted suture memiliki potensial yang rendah dalam menyebabkan edema dan kerusakan sirkulasi kulit, keuntungan pola jahitan simple continuous suture yaitu memiliki insersi jahitannya yang cukup cepat, pada subcuticular suture tanda jahitan tidak terlihat dan dapat dibiarkan lebih dari satu minggu pada area luka.

Terapi yang diberikan yaitu cefotaxime sodium sebanyak 0,25 ml secara intramuskular, meloxicam sebanyak 0,25 ml dan Setelah itu diberikan juga Elkana® emulsion 2 kali sehari sebanyak 1 ml, Albumin sehari 1 kapsul dan obat racik (amoxicillin, asam mefenamat, vitamin C, vitamin B) sehari 1 kapsul. Hari ke tujuh

setelah operasi kucing secara fisik dan klinis dinyatakan sembuh, yang ditandai dengan tidak adanya benjolan, luka sudah mulai mengering dan menyatu kucing juga sudah memiliki nafsu makan yang cukup baik.

KESIMPULAN

Diagnosa hernia traumatik dapat dilakukan dengan pemeriksaan fisik dan pemeriksaan penunjang menggunakan x-ray dan pemeriksaan darah. Teknik operasi penanganan hernia traumatik abdomen adalah pencarian cincin abdomen, kemudian viscera yang keluar dari abdomen dimasukkan kembali/reposisi anatomi. Cincin hernia ditutup dengan pola jahitan terputus sederhana.

REFERENSI

- Alvaides RK, Neto FJ, Aguiar AJ, Campagnol D, Steagall PV. 2008. *Sedative and Cardiorespiratory Effects of Acepromazine or Atropine Given Before Dexmedetomidine in Dogs*. *Vet Rec*. 28;162(26): 852-6.
- Fossum, T.W. 2019. *Small Animal Surgery 5th Edition*. Elsevier: St. Louis, Missouri.
- Kudur MH, Pai SB, Sripathi H, Prabhu S. 2009. *Sutures and Suturing Techniques in Skin Closure*. *Indian J Dermatol Venereol Leprol*. 75(4):425-34.
- Palvetic, M. M. 2005. *Abdominal Wall Hernias*. *Standards of Care; Emergency and Critical Care Medicine*, Vol. 7.3.
- Rizk A, Samy A. 2016. *Diagnosis and Surgical Repair of Entero-cystocele in a Cat*. *Open Veterinary Journal*. 6(3): 162-164.
- Robaj A, Hamidi A, Sylejmani D, Postoli R, Gjino P. 2014. *Effects of Atropine Sulphate Prior to Usage of Pre Anesthetic and Anesthetics in Dogs*. *Journal of International Scientific Publications*. 2: 222-226.

- Shaw SR, Rozanski EA, Rush JE. 2003. *Traumatic Body Wall Herniation in 36 Dogs and Cats*. J. Am. Vet. Med. Assoc. 39:35-46.
- Sudisma IGN, Pemayun IGAGP, Warditha AAGJ, Gorda IW. 2006. *Ilmu bedah Veteriner dan Teknik Operasi*. Denpasar: Pelawa Sari Denpasar.
- Tatli ZB, Bellek CG, Avcı ED, Sen ZB, Sarierler M. 2015. *Unilateral Dorsal (Lumbar) Abdominal Hernia in a Cat*. Revue Méd. Vét., 166(11-12): 316-31.
- Tobias KM. 2010. Perineal Hernia. Manual of Small Animal Soft Tissue Surgery. Wiley-Blackwell. pp 339 - 346
- Yohannes G, Negash G, Fantay H. 2018. *Clinical Evaluation of Anesthetic Combinations of Xylazine-ketamine, Diazepam-ketamine and Acepromazine-ketamine in Dogs of Local Breed in Mekelle, Ethiopia*. SOJ Vet Sci 4(2): 1-9.