

Studi kasus: *Cystitis* pada Anjing Skye di Klinik Hewan Raja Petshop Surabaya**Alfred Ade Putra Kalego^{1*}, Dimas Rizky Erste Putra²**¹Laboratorium Interna, Fakultas Kedokteran Hewan, Universitas Wijaya Kusuma Surabaya²Klinik Raja Petshop Surabaya*Email : alfredadepk40@gmail.com

Received : 10 Oktober 2023

Accepted : 17 Oktober 2023

Published : 21 November 2023

Abstract

On May 18, 2023, Mrs. Florensi had brought her dog Skye for a routine check-up. Anamnesis had been conducted for Skye, and the results indicated that Skye's appetite and drinking habits were normal. However, according to Mrs. Florensi, Skye had been urinating frequently in small amounts and There had been drops of blood on the pee pad, Leading her to believe that Skye had been in heat for an extended period. Upon palpation, the urinary bladder had felt hard, Prompting further examinations such as X-rays, urinalysis, and a vaginal swab to be conducted. The cytology results of the vaginal swab had shown the presence of red blood cells and bacterial colonies. Additionally, a significant number of parabasal and intermediate cells had been observed (indicating anestrus) rather than being in heat. The urinalysis had revealed leukocytes (+3), nitrites (+) indicating infection and inflammation in the urinary tract, protein (+2), microalbumin (+3), and creatinine (+1) indicating kidney filtration damage, vitamin C (+1) due to excessive vitamin administration, specific gravity of urine 1.030 (indicating concentrated urine), ketones (-), blood (-) normal, urobilinogen and bilirubin (-) indicating no liver disorders, pH 6.5 normal, and calcium (-). The lateral X-ray results showed no formation of urinary crystals in the urinary bladder but revealed urine accumulation. Based on the anamnesis, clinical symptoms, physical examination, and supporting tests, Skye's condition had indicated Cystitis.

Keywords : *Cyctitis, Vesica Urinaria, Dog***PENDAHULUAN**

Anjing merupakan hewan peliharaan yang memiliki hubungan paling dekat dengan manusia. Kedekatan hubungan ini salah satunya disebabkan oleh tingkat kecedasannya yang rata-rata lebih tinggi dibandingkan hewan lain sehingga dapat dilatih untuk membantu manusia. Kesehatan anjing harus selalu diperhatikan dengan melakukan beberapa tindakan seperti memberikan obat cacing, melakukan vaksinasi, menjaga kebersihan tempat makan dan minum, menjaga kebersihan kandang. Beberapa tindakan tersebut merupakan cara yang dapat dilakukan untuk mencegah penyakit, agar anjing dapat selalu sehat dan terbebas dari penyakit (Ali, 2021).

Namun Gangguan pada sistem perkencingan merupakan salah satu dari berbagai masalah yang dapat terjadi pada hewan kesayangan, terutama anjing. Urolithiasis, gagal ginjal, infeksi saluran kencing merupakan banyak dari contoh gangguan pada sistem perkencingan yang menjadi momok pada anjing (Ulfa, dkk. 2016).

Cystitis sering dilaporkan terjadi pada anjing betina. Hal ini disebabkan anjing betina memiliki saluran yang lebih pendek dan lebar serta jarak vulva dengan anus sangat dekat sehingga meningkatkan resiko terjadinya infeksi bakteri, *E-Coli* (Lopez *et al.*, 2017).

Penanganan yang dilakukan pada kasus *Cystitis* pada pasien anjing yaitu berupa pemberian antibiotik, anti perdarahan,

vitamin B, dan suplemen penambah zat besi (Milligan & Barent, 2019).

Studi kasus cystitis pada anjing campuran jantan berumur 8 bulan dengan bobot 5,8 kg diperiksa ke Laboratorium Bedah dan Radiologi Veteriner, Rumah Sakit Hewan Pendidikan Fakultas Kedokteran Hewan Universitas Udayana (RSHP FKH Unud). Anjing tersebut memiliki riwayat vaksinasi DHPPi (Distemper, Hepatitis, Parvovirus, dan Parainfluenza) dan deworming. Pemilik juga mengamati kalau terdapat darah yang keluar dari urin pada saat proses terakhir urinasi. Selain itu, nanah juga dilaporkan pernah keluar dari alat kelamin pada hari yang sama. Pemeriksaan penunjang yang dilakukan adalah pemeriksaan darah lengkap, ultrasonografi (USG), foto Rontgen, urinalisis, dan kultur urin. Hasil pemeriksaan darah lengkap (Purbantoro dkk, 2019).

MATERI DAN METODE

Signalemen

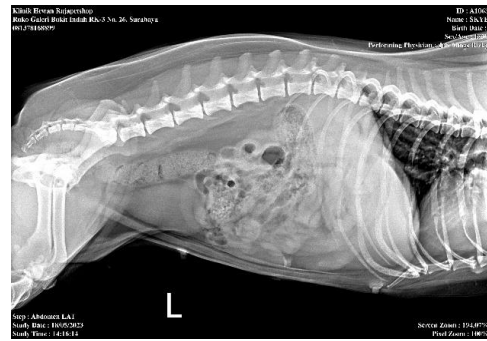Sampel pada kasus ini digunakan seekor anjing, umur \pm 3 tahun, berjenis kelamin betina dengan berat 13,8 kg bertempat di Klinik Hewan Raja Petshop Jl. Ruko Galeri Bukit Indah RK 3 No. 26, Surabaya. Anamnesa dari pemilik hewan Kamis, 18 Mei 2023 pada alas kendang ada tetesan darah dari vulva, owner mengira anjing loop sangat lama, tidak ada batuk, tidak ada bersin di rumah, dan sudah hewan vaksin. Dengan symptoms Hematuria (Kencing berdarah), disuria (kesulitan atau tidak dapat urinasi), dan pollakiuria (frekuensi urinasi meningkat dengan volume sedikit).

Pemeriksaan fisik

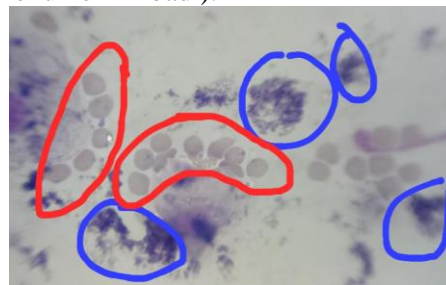
Pemeriksaan fisik Anjing Skye suhu 38,6°C dengan berat 13,8 kg dan menunjukkan adanya perbesaran pada vesika urinaria pada saat di palpasi sehingga disarankan untuk dilakukan X-RAY.

Pemeriksaan laboratorium

setelah dilakukan pemeriksaan fisik, kemudian dilanjutkan dengan pemeriksaan X-RAY (**Gambar 2**). dilanjutkan sitologi Swab Vagina (**Gambar 3**),



Gambar 2. Hasil X-RAY anjing Skye tampak tidak ada bentukan kristal urine pada vesica urinaria, dan tampak ada penumpukan urin pada vesica urinaria (Dokumen Pribadi).



Gambar 3. Hasil pemeriksaan swab vagina, di temukan adanya Eritrosit (lingkaran merah), dan di temukan adanya koloni bakteri (likaran biru). (Dokumentasi pribadi).

Diagnosa dan prognosa

Berdasarkan hasil anamnesa, pemeriksaan gejala klinis, fisik, dan pemeriksaan penunjang Anjing skye mengarah ke Cystitis. dengan prognosa Dubia Ad Sanam.

Diagnosa banding

Diagnosa banding dari penyakit *cystitis* adalah Urolitiasis, *Feline Idiopathic Cystitis*

Terapi dan treatment

Anjing Skye menjalani rawat inap di Klinik Hewan Raja Petshop terhitung mulai tanggal 18 mei 2023-25 mei 2023. Anjing Skye menerima penanganan berupa terapi oral. Tindakan dan terapi obat-obatan berupa oral disajikan dalam label berikut :

Tabel 1. Tindakan dan terapi obat-obatan

Tindakan & Terapi	Obat Racik	Dosis
Oral	Ciprofloxacin	25 mg/kg BB
	Metronidazole	7,5-25mg/kg BB
	B-Complex	2 tab
Oral	Nutrcyst	
Oral	Kalnex	8-10 mg/kg BB
	B-12	2 tab

Hasil pasca terapi

Kondisi anjing Skye selama menjalani rawat inap hari pertama datang ada tetesan darah pada alas kandang dan kesulitan urinasi. Anjing Skye semakin hari menunjukkan progres yang bagus dari adanya tetesan darah pada kandang, dan kesulitan urinasi, hingga tidak ada lagi tetesan darah pada alas kandang dan urine semakin hari semakin lancar dan berwarna kuning.

HASIL DAN PEMBAHASAN

Hasil Sitologi swab vaginal: banyak di jumpai sel darah merah, banyak dijumpai adanya koloni bakteri. Serta sel parabasal dan intermediet masih banyak terlihat (anestrus) (bukan fase loop). Hal ini sesuai dengan pernyataan Firmawati, dkk (2021) yang menyatakan bahwa pada fase Anestrus akan ditemukan adanya sel parabasal dan juga sel intermediet.

Hasil dari uji urinalisis urin anjing yang mengalami *Cystitis* memiliki jumlah protein +2 nilai normal - (negatif) maka nilai diatas nilai normal, leukosit +3 nilai normal - (negatif) maka nilai diatas nilai normal. Leukosit muncul +3 karena luka yang disebabkan oleh bakteri hal ini yang menyebabkan kerusakan sel epitel sehingga leukosit keluar untuk memperbaiki kerusakan tersebut kemudian

bercampur dalam urin. Adanya leukosit dalam urin dapat menunjukkan adanya peradangan pada bagian tertentu dari saluran perkemihan yang dapat disebabkan oleh bakteri pada vesica urinaria (Novitasari, 2023). Hasil urin juga menunjukkan bahwa infeksi sudah mulai mengarah ke arah ginjal yang ditandai dengan adanya kenaikan pada kreatinin +3, Microalbumin +3 dan adanya protein +3 dalam urin (Widyastuti & Anthara, 2022).

Berikut Hasil Urinalysis Leukosit (+3), Nitrit (+) ada terjadi infeksi dan inflamasi di saluran kemih, Protein (+2), Microalbumin (+3), Creatinine (+1) ada kerusakan di filtrasi organ ginjal, Vitamin C (+1) bisa jadi akibat terlalu over memberikan suplemen vitamin, Berat Jenis urine 1.030 (pekat urinenya), Ketone (-), Blood (-), normal,, Urobilinogen dan Bilirubin (-) tidak ada gangguan liver, PH 6,5 normal, kalsium (-).

Hasil X-Ray lateral: tampak tidak ada bentukan kristal urine pada vesika urinaria, tampak ada penumpukan urine pada vesika urinaria.

KESIMPULAN

Anjing kasus didiagnosis mengalami *Cystitis*. Terapi yang diberikan dengan obat minum, racik antibiotik (Ciprofloxacin, Metronidazole, B-Complex) 2 kali sehari setelah makan 1 kapsul, Obat racik untuk melapisi saluran urinasi (Nutracyst) 1 kali sehari sesudah makan 2 kapsul, obat racik anti pendarahan (Kalnex, B-12) 2 kali sehari sesudah makan 1 kapsul. Hasil yang didapat pada Anjing kasus setelah diterapi terlihat tidak mengalami kesulitan urinasi dan tidak ada lagi tetesan darah pada alas kandang.

DAFTAR PUSTAKA

- Ali, F. 2021. *Studi Kasus Cystitis Pada Kucing Persia Jantan Di Maros Pet Care*. Fakultas Kedokteran. Universitas Hasanuddin.
- Breshears MA, Confer AW. 2017. The Urinary System. Pathologic Basis of Veterinary Disease. *Elsevier Public Health Emergency Collection*. p617-681.

- Bartges JW. 2004. Diagnosis of urinary infections. *Vet Clin Small Anim* 3: 4923-4933.
- Dyce, K.M., W.O. Sack, J.C.G. Wensing, 2010. Textbook of Veterinary Anatomy 4th Edition. Saunders Elsevier.
- Firmawati A., G. C. Agustina., V. F. Hendrawan. 2021. *Kebidanan Veteriner*. ISBN:978-623-296-324-5.
- Hostutler RA, Chew DJ, DiBartola SP. 2005. Recent concept in feline lower urinary tract disease. *Veterinary Clinics Small Animal* 35: 147-170.
- Imbran, F. Febryan. 2010. *Dog Shelter Yogyakarta Dengan Pendekatan Perilaku Lingkungan*. [Skripsi]. Universitas Atma Jaya Yogyakarta: Yogyakarta.
- Karifo M. D., Al-Afik. 2009. Management of Emergency Nursing Care with Pain and Risk for Bleeding Acute Lymphoblastic Leukemia.
- Lewinsky, M., S.K. Widyastuti, M. S. Anthara. 2022. Cystitis In Male Persian Cat. Vol 11(4): 635-648
- Lopez, C.I.M., Caraza, J.A., Hernandez, I.A.Q., Mireles, M.A.B. (2017). Analysis of lower urinary tract disease of dogs. *Pesq. Vet. Bras*, 37 (11): 1275-1280.
- Maghfiroha, F., T. Kurtinib, K, Novab. 2015. Pengaruh Dosis Larutan Vitamin B Kompleks Sebagai Bahan Penyemprotan Telur Itik Tegal Terhadap Fertilitas, Daya Tetas, Dan Kematian Embrio. Susut Tetas, *Jurnal Ilmiah Peternakan Terpadu*. 3(4): 256-261.
- Majdawati, A. and Amna, F. K., 2012. Hubungan penebalan dinding kandung kemih pada ultrasonografi dengan sedimen urin leukosit pada penderita klinis infeksi kandung kemih. *Mutiara Medika: Jurnal Kedokteran dan Kesehatan*, 12(1), pp.12-18.
- Milligan, M. and Berent, A.C. (2019). Medical and Interventional Management of Upper Urinary Tract Uroliths. *Vet Clin Small Anim*. (49): 157-174.
- Mendóza-López CI, Del-Angel-Caraza J, Quijano-Hernández IA, Bar-bosa-Mireles MA. 2017. Analysis of lower urinary tract disease of dogs. *Pesquisa Veterinária Brasileira*. 37(11):1275-1280.
- Men, Y.V., Arjentina, I.P.G.Y. 2018. Laporan kasus: urolithiasis pada anjing mix rottweiler. *Indonesia Medicus Veterinus*. Vol. 7(3): 211-218.
- Purbantoro S. D., A. A. G. J. Wardhita., I. W. Wirata., I. W. N. F. Gunawan. 2019. Studi Kasus: Cystolithiasis Akibat Infeksi pada Anjing. *Indonesia Medicus Veterinus*. 8(2): 144-154.
- Putra I. K. P., L. G. S. S. Heryani., N. L. E. Setiasih. 2018. Morfologi Ginjal Anjing Kintamani Betina. *Buletin Veteriner Udayana*. Vol 12 (2) : 115-122
- Reenan J. 2006. Clinical Manifestations of Vitamin B12 deficiency: An overview of the biochemical and physiological functions of vitamin B12 and the symptoms of vitamin B12 deficiency. *Virtual Mentor* 8(6): 392-396.
- Safitri, Y., Rohmi., Lalu S. G. 2017. Identifikasi Jenis Sampel (Bakteri Murni Dan Campuran Bakteri) Penyebab Isk Terhadap Hasil Uji Sensitivity Antibiotik Ciprofloxacin. *Jurnal Analis Medika Bio Sains*. 4 (1) : 12-16.
- Tanjung Y. R. A., H. Winata., Ishak. 2021. Smart Health Care Dalam Mendiagnosa Penyakit Feline Idiopathic Cystitis (FIC) Pada Felis Catus (Kucing Persia) Dengan

- Metode Certainty Factor (CF).
Jurnal Cyber Tech. 4(1) : 1-12.
- Ulfa, Z., Elfidasari, D., I. S. Fauziah, H.
2015. *Jurnal AL-AZHAR Indonesia
Seri Sains Dan Teknologi*; 3: (4):
210-220.
- Wendling AL, Moore R, Young CC, Challa
ST. High-dose tranexamic acid may
produce urinary retention in the
setting of prior lower urinary tract
surgery. *Ochsner J.* 2018;18(1):70-
73.
- Widmer, W. R., Biller, D. S., Adams, L. G.
2004. Ultrasonography of the
urinary tract in small animals.
*Journal of the American Veterinary
Medical Association*, 225 (1), 46-54.
- Widyastuti S. K., M. S. Anthara. 2022.
Laporan Kasus: Cystitis pada
Kucing Persia Jantan. *Indonesia
Medicus Veterinus.* 11(4): 635-648.
- Wong C, Epstein SE, Westropp JL. 2015.
Antimicrobial susceptibility patterns
in urinary tract infections in dogs
(2010–2013). *Journal of Veterinary
Internal Medicine* 29: 1045–52.
- Yogeshpriya S, Pillai UN, Ajithkumar S,
Unny M. 2018. Clinico-haemato-
biochemical profile of dogs with
urinary tract infection: A
retrospective study of 32 cases
(2010-2012). *International Journal
of Current Microbiology and
Applied Sciences.* 7(9):2797-2802.
- Yogeshpriya S, Pillai UN, Ajithkumar S,
Unny M. 2016. Biofilm production
of *S. aureus* associated with canine
urinary tract infection. *International
Journal of Science and Nature.* 7(4)
: 891-893.